JOURNAL
DE
NEUROLOGIE
& d'Hypnologie

3

EXTRAIT

RÉDACTION :
Dr CROCQ fils, 27, av. Palmerston
BRUXELLES

Extrait du *Journal de Neurologie*, du 20 mars 1898

TRAVAIL ORIGINAL

3

RECHERCHES SUR L'ORIGINE RÉELLE DES NERFS CRANIENS

I

LES NERFS MOTEURS OCULAIRES

par A. VAN GEHUCHTEN

Une des questions d'anatomie nerveuse des plus controversée est celle qui concerne l'origine directe ou croisée des fibres radiculaires des nerfs moteurs périphériques. Les méthodes généralement employées jusqu'à présent sont, en effet, insuffisantes pour résoudre le problème : la méthode de Weigert, ne colorant que la myéline des fibres nerveuses, est incapable de nous renseigner sur les connexions que ces fibres affectent avec les masses grises correspondantes ; la méthode de Golgi, beaucoup plus précieuse à cet effet, n'est malheureusement applicable que sur le système nerveux embryonnaire, à une époque où les fibres nerveuses sont encore dépourvues de myéline. De plus, cette méthode, excessivement inconstante, ne nous permet pas non plus de juger de la quantité approximative de fibres directes et de fibres croisées que peut renfermer un nerf périphérique.

La nouvelle méthode de coloration au bleu de méthylène, introduite par Nissl, ne nous serait pas d'une utilité plus efficace, si les recherches expérimentales entreprises dans ces derniers temps par Nissl lui-même, Marinesco, Flatau et Van Gehuchten n'avaient pas montré à l'évidence que la section d'un nerf moteur cranien, quel qu'il soit, est suivie, au bout de quelques jours, de modifications profondes dans les cellules d'origine, modifications admirablement mises en évidence par la méthode de Nissl. C'est en nous basant sur cette réaction cellulaire consécutive à la section expérimentale du prolongement cylindraxile d'un neurone moteur que nous allons essayer d'établir, d'une façon nette et précise, l'existence ou la non-existence de fibres croisées dans les nerfs moteurs dépendant de l'encéphale du lapin, en même temps que nous aborderons l'étude si importante des localisations motrices dans chacun de ces noyaux.

Dans le présent travail, nous nous occuperons exclusivement de l'étude des nerfs innervant les muscles des globes oculaires.

NERF OCULO-MOTEUR COMMUN

Existence de fibres croisées. — L'existence de fibres croisées dans le nerf oculo-moteur commun du lapin a été prouvée par Gudden (1), en 1881.

(1) GUDDEN : *Ueber die Kerne der Augenbewegungsnerven.* Tagebl. der 54 Vers. deutscher Naturforscher, 1881, p. 186.

Depuis lors, l'entrecroisement partiel des fibres radiculaires de ce nerf a été confirmé, au moyen de la méthode de Weigert appliquée sur le névraxe d'embryons humains, par Perlia (1), Edinger (2), Kölliker (3) Cramer (4) et v. Bechterew (5) ; par les recherches expérimentales de Spitzka (6) chez le chat, par Perlia chez le poulet, la grenouille et un grand nombre de mammifères, par Bregman chez le lapin (méthode de Marchi), par les recherches que nous avons publiées (7) sur l'origine du nerf oculo moteur commun chez un embryon de canard, en nous servant de la méthode de Golgi ; enfin, par les recherches anatomo-pathologiques d'un grand nombre d'auteurs et tout spécialement par les recherches étendues et toutes récentes de Siemerling et Boedeker (8).

L'entrecroisement partiel des fibres radiculaires du nerf de la troisième paire est donc un fait anatomique parfaitement établi.

Les seules questions encore controversées sont celles de savoir de quelle partie du noyau d'origine naissent les fibres croisées et quels sont les muscles oculaires auxquels ces fibres sont destinées.

Lieu d'origine des fibres croisées. — Pour Gudden, le nerf oculomoteur commun du lapin possède deux noyaux : un noyau dorsal en même temps que distal et un noyau à la fois ventral et proximal. Le noyau ventral donne origine aux fibres directes, tandis que les fibres croisées proviennent exclusivement du noyau dorsal.

Spitzka est arrivé à la même conclusion pour les fibres croisées du nerf oculo-moteur commun du chat. Perlia a constaté, avec la méthode de Marchi, que les fibres croisées proviennent, chez le lapin, des filets radiculaires postérieurs. Bregman est arrivé aux mêmes résultats en étudiant la dégénérescence des fibres du bout central consécutive à la section du nerf.

Le noyau d'origine du nerf oculo-moteur commun de l'homme semble avoir, d'après les recherches de Perlia, Edinger et beaucoup d'autres auteurs, une organisation beaucoup plus complexe. Il serait formé par la réunion d'un grand nombre de noyaux plus petits ; de plus, chacun de ces noyaux serait en rapport avec un muscle périphérique déterminé. Nous

(1) Perlia : *Die Anatomie des Oculomotoriuscentrums beim Menschen Graefe's Archiv* .Bd.35.

(2) Edinger : *Zwölf Vorlesungen über den Bau der nervösen Centralorgane*, 1889. pp. 81-82.

(3) Kolliker : *Ueber den Ursprung des Oculomotorius beim Menschen*. Sitzungsber. d. Wurzb. phys. med. Gesellsch., 1892.

(4) Cramer : *Beiträge zur feineren Anatomie der Medulla oblongata und der Brücke*. Jena, 1894.

(5) v. Bechterew : *Ueber die Kerne der mit den Augenbewegungen in Beziehung stehenden Nerven und über die Verbindung derselber unter einander. Archiv für Anatomie und Physiologie. Anatomische Abth.*, 1897, pp. 307-315.

(6) Spitzka : *The oculomotor centres and their coordinators*. Adress delivered before the Philadelphia Neurological Society, 1885.

(7) Van Gehuchten : *De l'origine du nerf oculo moteur commun La Cellule*. t. VIII, 1892.

(8) Siemerling et Boedeker : *Chronische fortschreitende Augenmuskellahmung und progressive Paralyse. Archiv. f. Psychiatrie und Nervenkrankheiten*. Bd. 29, pp. 737 et suivantes, 1897.

reviendrons plus loin sur cette localisation dans le noyau d'origine de ce nerf chez l'homme, localisation que certains auteurs (Bernheimer, Kölliker, etc.) commencent à considérer comme étant par trop schématique. Le seul point qui nous intéresse pour le moment se rapporte au lieu d'origine des fibres croisées.

Les auteurs sont généralement d'accord pour admettre que les fibres croisées proviennent de la partie distale du noyau ; mais, tandis que Edinger, Perlia et Cramer les mettent en connexion avec le groupe des cellules les plus *dorsales*, Kölliker n'a pu établir si elles proviennent *exclusivement* de ces cellules dorsales ; Siemerling et Boedeker pensent, au contraire, que les fibres croisées proviennent des cellules ventrales : « Eine Kreuzung ist ja schon nach unseren Ergebnissen vom Trochlearis-kern her vorhanden und, sobald der Oculomotorius erscheint, sind es gerade die ventral gelegene Zellen, aus denen die sich kreuzenden Fasern hervorgehen » (p. 740).

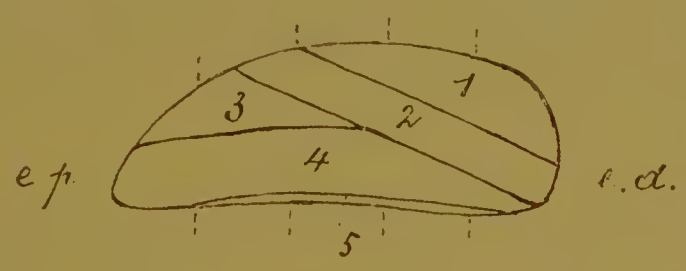

Fig. 1

Schéma montrant la place occupée par les cellules d'origine des fibres croisées (1) et des fibres directes (2, 3, 4 et 5) dans le noyau du nerf oculo-moteur commun chez le lapin.
e. p. : Extrémité proximale.
e. d. : Extrémité distale.

Pour déterminer exactement, chez le lapin, la position des cellules qui donnent origine aux fibres croisées, nous avons vidé une cavité orbitaire en extirpant le globe oculaire avec tous les muscles qui l'entourent. Le lapin a été tué dix jours après l'opération. Les coupes sériées du mésencéphale, traitées par la méthode de Nissl, montrent en toute évidence que les cellules d'origine des fibres croisées occupent la partie postérieure et inférieure de chaque noyau (1).

(1) Van Gehuchten : *L'anatomie fine de la cellule nerveuse*. Rapport présenté au XIIe Congrès International de Moscou, p. 41, note. Voir aussi : *La Cellule*, t. XIV, 1897. C'est par erreur qu'on a imprimé « partie postérieure et supérieure », c'est *partie postérieure et inférieure* qu'il faut lire.

Ces recherches ont été reprises avec plus de soin par un de nos élèves, M. J. van Biervliet. Il résulte de ses observations que chaque nerf oculomoteur commun renferme beaucoup plus de fibres directes que de fibres croisées et que, de plus, *les cellules d'origine des fibres croisées occupent la partie dorsale de chaque noyau d'origine sur l'étendue de ses trois cinquièmes inférieurs* (fig. 1), le nombre de ces cellules allant en augmentant de haut en bas.

Ces résultats confirment et précisent même ceux obtenus par Bach (1). Ils diffèrent notablement de ceux publiés par Bernheimer (2) et par Schwabe (3). D'après Bernheimer, les fibres croisées seraient plus nombreuses que les fibres directes ; de plus, les cellules d'origine de ces fibres n'auraient pas de localisation précise. Pour Schwabe, les cellules d'origine des fibres croisées occuperaient la partie dorsale du noyau sur toute sa longueur.

Les résultats obtenus par van Biervliet correspondent encore, sous plusieurs rapports, avec les recherches plus récentes que Bernheimer (4) a poursuivies chez le singe et d'où il résulte que les fibres croisées proviennent exclusivement des trois cinquièmes inférieurs de chaque noyau principal. Il est regrettable cependant que Bernheimer n'indique pas d'une façon plus précise la place occupée par les cellules d'origine de ces fibres croisées.

Constitution du noyau. — Le noyau d'origine du nerf de la troisième paire a d'abord été décrit, dans le névraxe de l'homme, comme constitué par une masse cellulaire compacte, située de chaque côté du raphé et désignée actuellement sous le nom de *noyau principal*. Dans ces derniers temps, on a découvert, dans le voisinage plus ou moins immédiat de ce noyau principal, d'autres noyaux plus petits :

1° Un noyau médian, impair, formé de cellules volumineuses identiques à celles que l'on rencontre dans le noyau principal et situé sur la face interne de ce dernier, près de son extrémité proximale. On l'appelle *noyau médian, noyau médian à grosses cellules* ou *noyau central de Perlia* ;

2° Un noyau pair, latéral, formé de cellules très petites et connu sous le nom de *noyau à petites cellules* ou *noyau d'Edinger-Westphal* ;

---

(1) Bach : *Die Ergebnisse experimenteller Untersuchungen über die Augenmuskelkerngebiete.* Separat Abdruck aus « die Heilkunde ». Teschen, 1897.

(2) Bernheimer : *Zur Kenntniss der Localisation im Kerngebiete des Oculomotorius.* (Vorläufige Mittheilung) *Wiener Klin. Wochenschift* 1895, n° 5.

(3) Schwabe : *Ueber die Gliederung des Oculomotoriushauptkern und die Lage der den einzelnen Muskeln entsprechenden Gebiete in demselben. Neurolog. Centralbl.*, 1895, pp. 792-794.

(4) Bernheimer : *Experimentelle Untersuchungen zur Localisation im Kerngebiete des Oculomotorius. Wiener Klin. Wochenschrift*, n° 13. 1897. — *Experimentelle Studien zur Kenntniss der Innervation der inneren und äusseren vom Oculomotorius versorgten Muskeln des Auges. Graefe's Archiv f. Ophthalm.*, Bd. XLIV, 1897, p. 496.

3° Le noyau de Darkschewitsch, situé dans le voisinage de la commissure postérieure ;

4 Au même niveau que ce dernier, mais dans une situation plus ventrale, Perlia, Cassirer et Schiff, Siemerling et Boedeker decrivent encore un amas cellulaire auquel ils donnent le nom de *noyau médian antérieur* ou *noyau double médian*. Bechterew le décrit, dans le mésencéphale d'embryons humains, sous le nom de *noyau accessoire antérieur et interne*.

Les auteurs discutent encore pour savoir si toutes ces masses grises doivent être considérées comme des parties constituantes du noyau d'origine du nerf oculo-moteur commun.

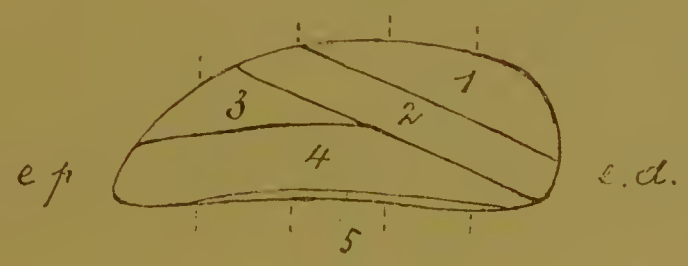

Fig. 2

Schéma représentant la localisation dans le noyau du nerf oculo-moteur commun chez le lapin.
e. p. : Extrémité proximale.
e. d. : Extrémité distale.
1. Noyau du muscle droit supérieur et peut-être du muscle releveur de la paupière supérieure.
2. Noyau du muscle petit oblique.
3. Noyau des muscles intrinsèques du globe oculaire.
4. Noyau du muscle droit inférieur.
5. Noyau du muscle droit interne.

D'après les recherches anatomiques et anatomo-pathologiques de Cassirer et Schiff (1) et celles plus récentes encore de Siemerling et Boedeker, les fibres radiculaires du nerf de la troisième paire proviendraient, chez l'homme, exclusivement des cellules du noyau latéral et du noyau médian ou central de Perlia.

Le noyau d'Edinger-Westphal, le noyau de Darkschewitsch et le noyau médian antérieur seraient totalement indépendants des fibres radiculaires de ce nerf. Siemerling et Boedeker font cependant une certaine réserve pour le noyau d'Edinger-Westphal. Ils pensent que ce noyau pourrait être en relation avec les muscles intrinsèques du globe oculaire.

(1) Cassirer et Schiff : *Beitrage zur Pathologie der chronischen Bulbärerkrankungen.* Arbeiten aus dem Institut für Anatomie und Physiologie des Centralnervensystems der Obersteiner, 1896, Hft. IV, pp. 110-252.

Bernheimer, dans les recherches expérimentales qu'il a faites sur le singe, en se servant de la méthode de Nissl, admet d'une manière positive que les noyaux médians à petites cellules, ou *noyaux d'Edinger-Westphal*, forment partie intégrante du noyau d'origine du nerf.

Les recherches anatomiques faites dans notre laboratoire par van Biervliet prouvent que, chez le lapin, le noyau d'origine du nerf moteur oculaire commun est formé exclusivement par une masse volumineuse de cellules nerveuses située de chaque côté du raphé. Un noyau médian à grosses cellules n'existe pas chez le lapin. Quant au noyau à petites cellules, on en trouve un au niveau de l'extrémité proximale des noyaux latéraux. Il est difficile de dire s'il correspond au noyau d'Edinger-Westphal du mésencéphale de l'homme, mais ce qui nous paraît incontestable, c'est qu'il est indépendant des fibres radiculaires du nerf.

De toutes ces recherches, il résulte que : 1° Chez le lapin, le noyau d'origine du nerf oculo-moteur commun est formé par *une masse grise unique*, l'homologue du noyau latéral ou principal du mésencéphale de l'homme. 2° Chez l'homme, le noyau principal et le noyau médian à grosses cellules (qui n'existe pas chez le lapin) constituent les masses grises principales, sinon uniques, donnant origine aux fibres du nerf.

Localisation dans le noyau principal. — Un certain nombre d'auteurs ont admis, à la suite de Perlia, que le noyau principal était lui-même subdivisé en noyaux plus petits, indépendants l'un de l'autre aussi bien anatomiquement que physiologiquement. En se basant sur des recherches anatomo-pathologiques, ils ont essayé de délimiter ces différentes masses cellulaires et d'établir leurs connexions avec les muscles périphériques.

Les recherches expérimentales de Hensen et Volckers constituent le point de départ de ces essais de localisation. Les schémas construits par les différents auteurs (Hensen et Volckers, Kahler et Pick, Allen Starr, Rossolimo, Knies, Stuelp, etc.) et dont le plus connu est celui de Allen Starr, diffèrent complètement l'un de l'autre ; de plus, aucun d'eux ne semble correspondre à la réalité.

Nous avons vu plus haut que les seules masses grises du mésencéphale de l'homme, qui appartiennent sans conteste au noyau d'origine du nerf III, sont celles désignées sous le nom de *noyau latéral principal* et *noyau médian à grosses cellules*. Perlia a admis que le noyau principa était formé lui-même de quatre noyaux plus petits. Mais cette segmentation du noyau principal n'a pas été retrouvée par les auteurs. Bernheimer, Kölliker, Cassirer et Schiff, Siemerling et Boedeker admettent, au contraire, que le noyau principal constitue une masse cellulaire unique dans laquelle il est impossible de reconnaître une répartition régulière et constante des cellules en groupes indépendants.

Il en est de même pour le noyau du nerf oculo-moteur commun chez le lapin.

Reste encore à rechercher si, à défaut d'une segmentation anatomique en noyaux plus petits, les cellules de ce noyau ne sont cependant pas réparties dans la masse commune d'une façon telle que, en réalité, chacun des muscles innervés par ce nerf se trouve représenté par un amas cellulaire compact présentant une forme et une situation constantes.

Cassirer et Schiff, de même que Siemerling et Boedeker, estiment que cette localisation est impossible si l'on se base uniquement sur les faits anatomo-pathologiques. Pour résoudre le problème, il faut avoir recours à l'expérimentation chez les animaux.

Ces recherches expérimentales ont été entreprises sur le lapin presque en même temps par Bernheimer, Schwabe, Bach et van Biervliet. Les trois premiers ont fait connaître déjà les résultats obtenus dans des communications préliminaires peu explicites. Ces résultats ne concordent pas entre eux en même temps qu'ils diffèrent sensiblement de ceux obtenus dans notre laboratoire. Nous ne voulons pas insister sur les concordances et les divergences que van Biervliet fera ressortir lui-même dans son travail. Nous désirons uniquement, pour prendre date, faire connaître les conclusions auxquelles il est arrivé et que nous avons personnellement contrôlées.

D'après les recherches de van Biervliet, les muscles *intrinsèques* du globe oculaire présentent une innervation *directe*; les cellules d'origine des fibres qui leur sont destinées occupent la partie dorsale du noyau, au niveau de ses deux cinquièmes supérieurs.

Parmi les muscles extrinsèques du globe oculaire, le muscle droit supérieur (et peut-être aussi le muscle releveur de la paupière supérieure) se comporte d'une façon spéciale : la plus grande partie des fibres qui lui sont destinées sont des FIBRES CROISÉES ; elles proviennent des cellules nerveuses occupant la partie dorsale du noyau du côté opposé, au niveau de ses trois cinquièmes inférieurs.

Le muscle droit inférieur est innervé exclusivement par des *fibres directes*.

Les fibres destinées au muscle petit oblique et au muscle droit interne sont en majeure partie des *fibres directes* ; quelques-unes, en fort petit nombre, proviennent cependant du noyau du côté opposé.

Les cellules d'origine des fibres innervant le muscle petit oblique forment (fig. 2, *2*), dans le noyau commun, une colonne cellulaire placée au-devant de celle en connexion avec le muscle droit supérieur (fig. 2, *1*). Cette colonne cellulaire occupe environ les quatre cinquièmes inférieurs du noyau. Au-devant d'elle et dans la partie proximale seulement du noyau se trouve la colonne cellulaire en connexion avec les muscles intrinsèques (fig. 2, *3*). Les cellules d'origine des fibres destinées au muscle droit inférieur constituent une colonne assez compacte occupant la partie ventrale du noyau (fig. 2, *4*) ; elle commence à l'extrémité proximale de ce dernier pour se confondre plus bas avec l'extrémité inférieure de la colonne grise en connexion avec le muscle petit oblique.

Quant aux cellules d'origine des fibres qui innervent le muscle droit interne, elles se trouvent éparpillées sur la face ventrale du noyau, entre les fibres constitutives du faisceau longitudinal postérieur, environ le long des trois cinquièmes moyens (fig. 2, 5).

Nous avons essayé de reproduire, dans la figure schématique ci-jointe (fig. 2), la position relative de ces colonnes grises en connexion avec les différents muscles périphériques. Nous devons cependant faire ressortir que, en réalité, ces colonnes cellulaires ne présentent nulle part, dans le noyau, de limites précises. Elles ne forment pas des lames cellulaires occupant toute la largeur du noyau. Ce ne sont pas non plus des masses compactes uniquement constituées de cellules dont l'axone présente une même destination périphérique, mais sur chaque coupe transversale on rencontre, au sein de chacune de ces masses cellulaires, des éléments nerveux destinés à un autre muscle périphérique.

Les résultats de ces recherches expérimentales faites sur le lapin ne sont valables que pour l'animal qui a servi à ces expériences.

Il résulte, en effet, des recherches expérimentales faites par Bernheimer sur le noyau d'origine du nerf oculo-moteur commun que, chez le singe, non seulement l'innervation des muscles diffère sensiblement de celle que nous venons de décrire chez le lapin, mais encore la disposition des différents petits noyaux y est tout autre.

Chez le singe, le *muscle droit inférieur* ne reçoit que des *fibres croisées*. Le muscle petit oblique reçoit à la fois des fibres croisées et des fibres directes, avec prédominance cependant des premières. Le muscle droit interne reçoit également les deux espèces de fibres, avec prédominance des fibres directes. Quant au muscle droit supérieur, au muscle releveur de la paupière supérieure et aux muscles intrinsèques du globe oculaire, leur innervation est directe.

Ces différentes masses cellulaires ne sont pas, comme chez le lapin, placées les unes au-devant des autres, mais bien les unes au-dessus des autres, et cela de telle façon que, en allant de haut en bas, on rencontrerait successivement les masses cellulaires en connexion avec :

Le muscle releveur de la paupière supérieure,
Le muscle droit supérieur,
Le muscle droit interne,
Le muscle petit oblique et
Le muscle droit inférieur.

Ces différentes masses cellulaires forment, par leur ensemble, le noyau principal du nerf, exclusivement en connexion avec les muscles extrinsèques de l'œil. Quant aux fibres destinées aux muscles intrinsèques de l'œil, elles proviendraient des cellules constitutives du noyau médian à grosses cellules et du noyau d'Edinger-Westphal.

On ignore encore jusqu'à quel point ces résultats sont applicables au noyau d'origine du nerf chez l'homme.

Un grand nombre d'auteurs admettent encore, à la suite des recherches de Math. Duval et de Laborde (1), qu'un certain nombre de fibres nerveuses du nerf oculo-moteur commun proviennent du noyau d'origine du nerf oculo-moteur externe du côté opposé. Sur le névraxe des lapins auxquels van Biervliet a sectionné les diverses branches du nerf oculo-moteur commun, nous avons examiné avec soin les cellules constitutives du noyau d'origine du nerf oculo-moteur externe : aucune d'elles ne présentait le phénomène de chromatolyse.

Nous pouvons conclure de ce fait qu'aucune des fibres du nerf oculo-moteur commun ne peut avoir sa cellule d'origine dans la masse grise appartenant au nerf oculo-moteur externe.

D'autre part, à la suite de la section isolée du nerf de la sixième paire, faite dans la cavité orbitaire, nous avons observé le phénomène de chromatolyse dans *toutes* les cellules constitutives du noyau d'origine.

Ces deux faits prouvent, nous semble-t-il, que la connexion admise par Duval et Laborde entre le nerf VI et le nerf III n'existe pas chez le lapin.

Une conclusion analogue se dégage, pour le *névraxe de l'homme*, des recherches anatomo-pathologiques de Siemerling et Boedeker.

Quelques auteurs admettent aussi, à la suite des recherches de Mendel, que les fibres du facial supérieur innervant le muscle orbiculaire des paupières, le muscle sourcilier et le muscle frontal proviennent du noyau d'origine du nerf de la troisième paire.

Pour vérifier ce fait, nous avons pratiqué plusieurs fois, chez le lapin, soit la section du nerf facial au sortir du trou stylo-mastoïdien, soit l'excision des deux paupières, et jamais nous n'avons obtenu de modifications dans les cellules du noyau du nerf III.

Marinesco (2) vient d'ailleurs de trouver que, chez le chien, les cellules d'origine du facial supérieur forment partie intégrante du noyau situé dans la protubérance. Nous reviendrons sous peu sur ce travail de Marinesco, lorsque nous publierons les résultats de nos recherches personnelles. Ce que nous voulons uniquement faire ressortir pour le moment, en nous appuyant sur les recherches de Marinesco et les nôtres, c'est l'indépendance absolue qui existe entre les fibres du facial et les cellules constitutives du noyau de l'oculo-moteur commun.

NERF PATHÉTIQUE

La plupart des auteurs admettent, depuis Stilling, que les fibres du nerf pathétique subissent un entrecroisement total pendant leur passage

---

(1) Math. Duval : *Recherches sur l'origine réelle des nerfs craniens. Journal de l'anatomie et de la physiologie*, 1880. — Math. Duval et Laborde : *De l'innervation des mouvements associés des globes oculaires. Ibid.*, 1880.

(2) Marinesco : *L'origine du facial supérieur. Revue neurologique*, 1898, pp. 30-33.

par la valvule de Vieussens. Obersteiner (1) ne considère cependant pas comme impossible : « dass eine allerdings sehr geringer Antheil der Trochlearisfasern ungekreuzt in die Wurzel der nämliche Seite übergeht, so dass auch für den Trochlearis dass allgemeine Gesetz über die partielle Kreuzung der motorischen Nervenwurzeln gelten würde. »

Cramer (2) pense que les fibres qui sortent du noyau d'origine du nerf pathétique n'entrent pas *toutes* dans la constitution du nerf périphérique, mais qu'un nombre assez considérable de fibres radiculaires se dirigent en avant et en dedans pour se réunir soit au nerf oculo-moteur commun, soit au faisceau longitudinal postérieur.

Siemerling et Boedeker divisent le noyau d'origine du nerf pathétique en une partie proximale et une partie distale. Cette dernière seule donne origine aux fibres radiculaires qui passent dans la valvule de Vieussens ; tandis que les fibres de la partie proximale s'entrecroisent dans le raphé pour se joindre aux nerfs de la troisième paire.

Bach admet un entrecroisement partiel.

Dans les recherches expérimentales que nous avons faites chez le lapin, nous avons toujours vu que la section du nerf pathétique d'un côté était suivie du phénomène de chromatolyse dans les cellules du noyau d'origine du côté opposé. En parcourant toutes les coupes du côté lésé, il est souvent difficile de dire si, au milieu des cellules en chromatolyse, il persiste, oui ou non, quelques cellules intactes. Mais, si on examine alors les coupes au niveau du noyau du côté correspondant à la section, on voit manifestement qu'au milieu des cellules normales il existe de temps en temps une cellule en chromatolyse. Nous en avons compté en tout six. Il résulte de ces faits que le nerf pathétique du lapin est avant tout constitué de *fibres croisées*, mais qu'il renferme cependant quelques rares *fibres directes*. Nos recherches ne nous permettent pas d'établir si ces quelques fibres directes se rendent du noyau d'origine dans le nerf périphérique sans passer par la valvule de Vieussens ; ou bien si ces fibres, avant d'atteindre le nerf périphérique, passent deux fois la ligne médiane, dans le raphé et dans la valvule.

En 1891, Westphal et Siemerling (3) ont émis l'idée que le noyau d'origine du nerf pathétique n'était pas la masse cellulaire décrite par Stilling et située dans une dépression du faisceau longitudinal postérieur. Cette masse grise appartiendrait encore au nerf oculo moteur commun. Le noyau du nerf de la quatrième paire serait représenté, au contraire, par les cellules nerveuses éparpillées dans la substance grise entourant

---

(1) Obersteiner : *Anleitung beim Studium des Baues der nervösen Centralorgane*, 1896, p. 395.

(2) Cramer : p. 69.

(3) Westphal et Siemerling : *Ueber die chronische progressive Lähmung der Augenmuskeln. Archiv. f. Psychiatrie*, 1891, Supplement-Band.

l'aqueduc. Boedeker (1) a partagé quelque temps la même manière de voir. Mais, dans leurs publications ultérieures (2), ces auteurs ont reconnu leur erreur et s'élèvent eux-mêmes contre l'opinion de Pacetti et de Kalischer, qui veulent considérer, comme appartenant encore au nerf oculo-moteur commun, les cellules d'origine des fibres du nerf pathétique.

Sur des coupes transversales du mésencéphale du lapin, passant par la partie inférieure du noyau du nerf III et la partie supérieure du noyau du nerf IV, il existe également un amas médian de cellules nerveuses. Mais ces cellules restent intactes à la suite de la section du nerf pathétique, preuve manifeste, nous semble-t-il, qu'elles ne peuvent être considérées comme les cellules d'origine de ce nerf.

NERF OCULO-MOTEUR EXTERNE

La plupart des auteurs admettent que le nerf oculo-moteur externe est formé exclusivement de fibres directes. Obersteiner seul défend l'existence d'un certain nombre de fibres croisées. « Einen sehr geringen Zuwachs scheinen die Abducenswurzeln durch Fasern zu erhalten, dit-il, welche aus dem Kerne der anderen Seite stammen, unter dem aufsteigenden Stücke des N. facialis an die Raphe gelangen, in dieser erst eine Strecke ventralwärts verlaufen und nun an die mediale Seite der Wurzel herantreten. »

Les recherches expérimentales que nous avons faites avec la méthode de Nissl prouvent, en toute évidence, que le nerf de la sixième paire est formé, au moins chez le lapin, de fibres exclusivement directes.

Une question encore soumise à discussion est celle qui concerne l'origine réelle de ce nerf. Les auteurs ont toujours admis que les fibres du nerf oculo-moteur externe avaient leur origine dans une masse de substance grise comprise dans la concavité des fibres radiculaires du nerf facial.

En 1893, nous avons montré le premier (3) que, dans le névraxe du poulet, toutes les fibres du nerf de la sixième paire ne provenaient pas du noyau d'origine classique, mais qu'un certain nombre avaient leurs cellules d'origine dans une petite masse grise située dans le voisinage du noyau du facial (fig. 3). Le nerf de la sixième paire provient donc, chez le poulet, d'un noyau dorsal ou noyau principal et d'un noyau ventral ou noyau accessoire.

Lugaro (4) a retrouvé ce noyau ventral chez le lapin.

---

(1) Boedeker : *Ueber einen Fall von chronischer progressiver Augenmuskellahmung. Arch. f. Psych.*, 1892, Bd. 23, pp. 313-338.

(2) Siemerling et Boedeker : Loc. cit.

(3) Van Gehuchten : *Le système nerveux de l'homme*, 1893, 1re éd., p. 400.

(4) Lugaro : *Sull'origine di alcuni nervi encefalici. Archivio di Oftalmolgia*, 1894.

Held (1) admet que le nerf VI provient du noyau dorsal, mais que quelques fibres isolées proviennent de cellules volumineuses éparpillées dans la formation réticulaire, sans indiquer leur situation exacte. Il en serait de même pour l'origine du nerf hypoglosse.

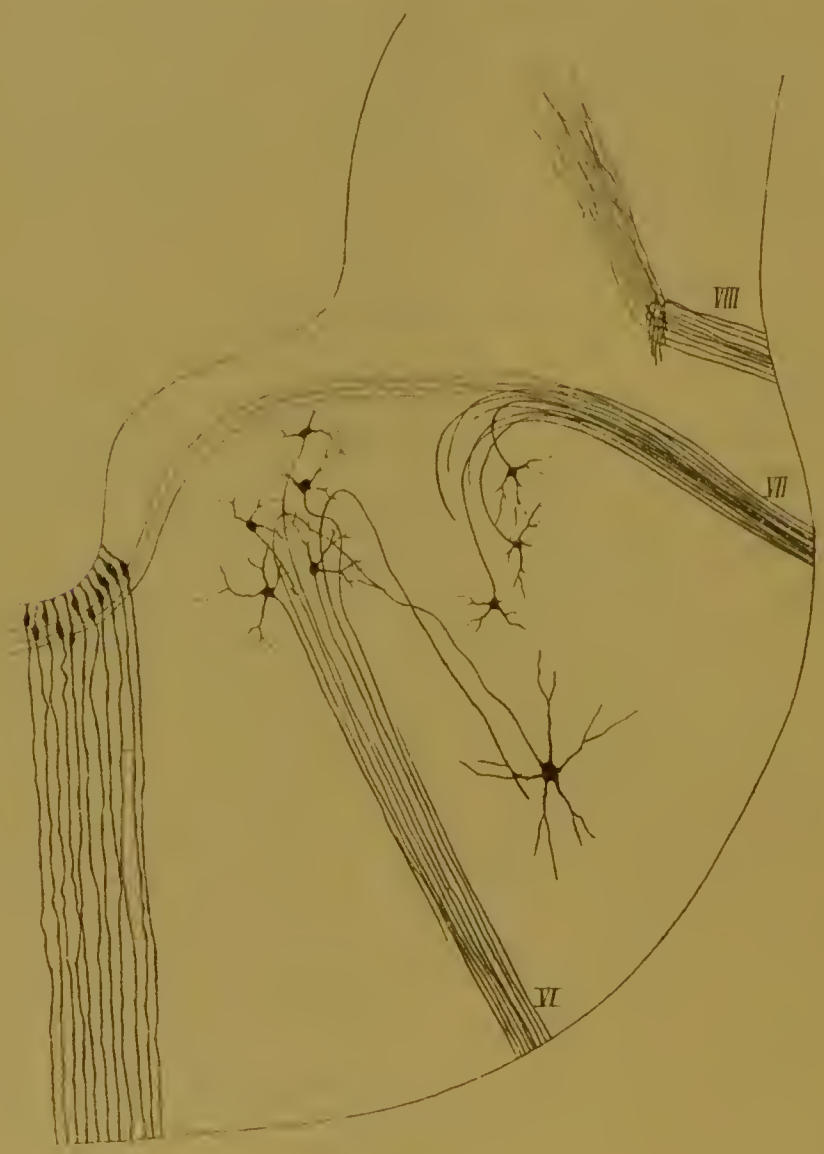

Fig. 3

Coupe transversale du mésencéphale d'un embryon de poulet de 12 jours

VI : Origine et fibres radiculaires du nerf oculo-moteur externe.
VII : Origine et fibres radiculaires du nerf facial.
VIII : Terminaison des fibres du nerf acoustique.

(1) Held : *Beitrage zur feineren Anatomie des Kleinhirns und der Hirnstammes. Archiv für Anatomie und Physiologie. Anatomische Abth.*, 1893, p. 438.

Pacetti (1), en étudiant un cas de paralysie congénitale du nerf oculo-moteur externe à droite, a trouvé, à côté de l'atrophie des cellules du noyau dorsal, un groupe de cellules atrophiées dans la formation réticulaire, entre le noyau du nerf facial et le noyau principal du nerf examiné.

Siemerling et Boedeker (2) ont constaté l'existence de ce noyau dans tous les névraxes qu'ils ont étudiés. Ils le décrivent comme ayant une position quelque peu variable d'un individu à l'autre. Il est traversé par les fibres de la branche radiculaire interne du facial et se trouve formé d'un

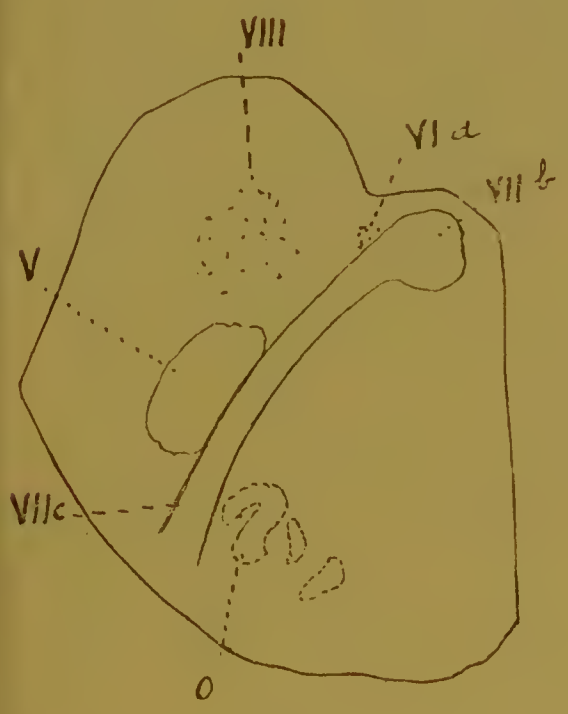

Fig. 4

2e coupe renfermant le noyau dorsal du nerf VI

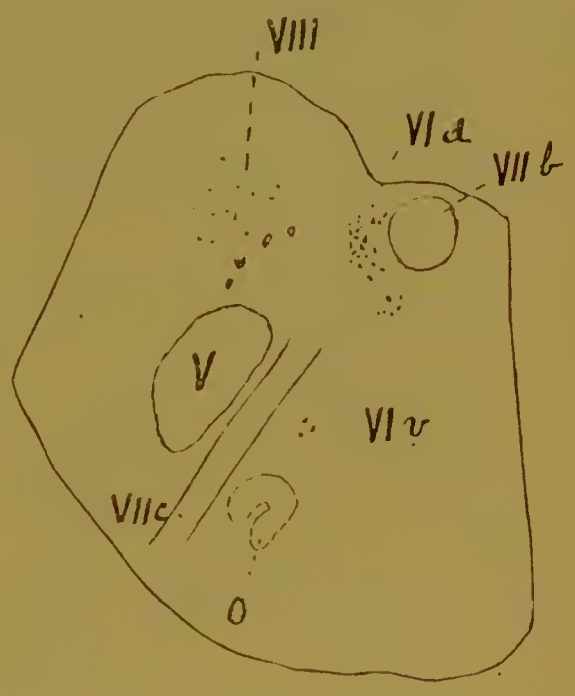

Fig. 5

12e coupe du noyau dorsal
1re coupe du noyau ventral

V : Noyau terminal du nerf trijumeau. — VIv : Noyau ventral du nerf VI.
VI*d* : Noyau dorsal du nerf oculo-moteur externe.
VII*a* : Noyau d'origine du facial. — VII*b* : Branche radiculaire ascendante du facial.
VII*c* : Branche radiculaire externe du facial.
VIII : Noyau terminal du nerf acoustique. — O : Olive supérieure.

---

(1) Pacetti : *Sull'origine dell' abducente*. Ricerche fatte nel Laboratorio di Anatomia normale di Roma. 1895 (cité d'après Giannuli).

(2) Siemerling et Boedeker : Loc. cit.

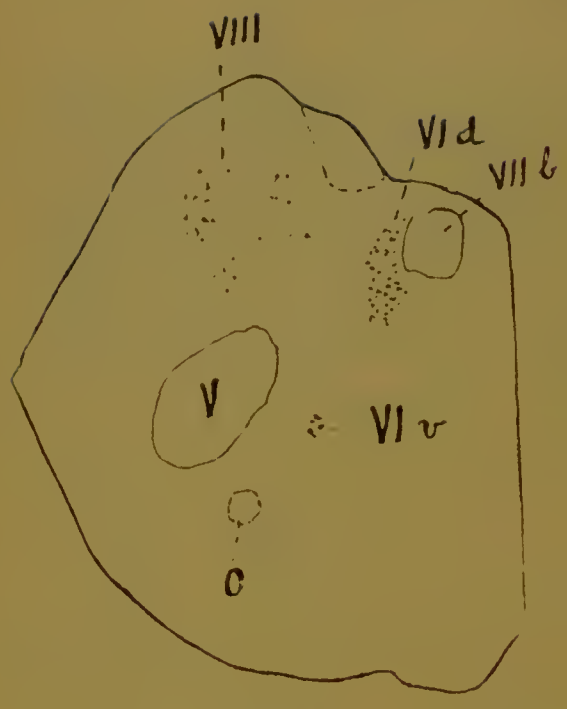

Fig. 6
28e coupe du noyau dorsal

Fig. 7
30e coupe du noyau dorsal

Fig. 8
37e coupe du noyau dorsal

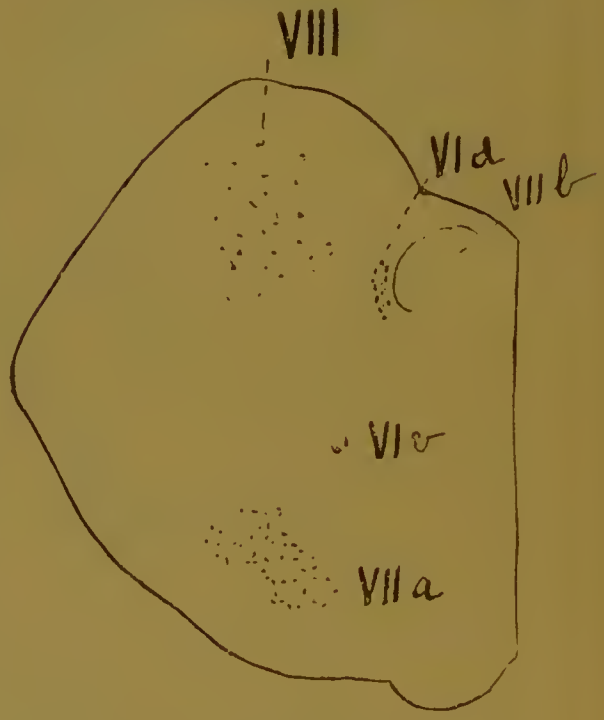

Fig. 9
52e coupe du noyau dorsal

A ce niveau se termine le noyau ventral. Le noyau dorsal se termine à la coupe 55.

V : Noyau terminal du nerf trijumeau. — VIv : Noyau ventral du nerf VI.
VI*d* : Noyau dorsal du nerf oculo moteur externe.
VII*a* : Noyau d'origine du facial. — VII*b* : Branche radiculaire ascendante du facial.
VII*c* : Branche radiculaire externe du facial.
VIII : Noyau terminal du nerf acoustique. — O : Olive supérieure.

nombre de cellules variant d'une coupe à l'autre : tantôt 3 ou 4, tantôt 8 à 12. Dans aucun cas de paralysie du nerf de la sixième paire ils n'ont trouvé ces cellules lésées, pas même dans les cas de désorganisation complète du noyau dorsal et de ses fibres radiculaires. Ils croient pouvoir conclure de leurs observations que ce noyau n'appartient pas au nerf de la sixième paire et se demandent s'il n'appartiendrait pas plutôt au facial.

Giannuli (1) a retrouvé également ce noyau ventral du nerf oculo-moteur externe dans le névraxe de l'homme. Les cellules en paraissaient normales malgré l'atrophie évidente du noyau dorsal. En se basant sur cette absence d'atrophie, sur la ressemblance que les cellules de ce noyau présentent avec celles du noyau du nerf facial et sur le fait que fréquemment on rencontre des groupes cellulaires isolés le long du trou ascendant du nerf VII, Giannuli est d'avis que ce noyau doit se rapporter plutôt au facial qu'à l'oculo-moteur externe.

Pour résoudre la question par voie expérimentale, nous avons sectionné, chez le lapin, le nerf facial au sortir du trou stylo-mastoïdien sans jamais rencontrer de cellules en chromatolyse en dehors de la masse grise qui forme le noyau reconnu de ce nerf.

Par contre, à la suite de la section du nerf oculo-moteur externe, nous avons toujours rencontré la chromatolyse dans deux groupes de cellules nettement distincts l'un de l'autre, un groupe dorsal et un groupe ventral.

Le groupe dorsal correspond au noyau ordinaire du nerf de la sixième paire. On le rencontre sur une série ininterrompue d'environ 55 coupes de 15 microns d'épaisseur. Il représente donc une colonne cellulaire d'un peu moins de 1 millim. de longueur (0.0008 à 0.0009 millim. sur un mésencéphale durci dans l'alcool).

Il est situé dans la concavité des fibres radiculaires du nerf facial, mais les rapports qu'il affecte avec ces dernières sont cependant sensiblement différents de ceux que l'on observe chez l'homme.

A son extrémité proximale, il dépasse quelque peu en arrière et en dehors les fibres de la branche radiculaire externe (fig. 4). Dès que celles-ci ont disparu, il s'incline en dedans pour se mettre en avant et un peu en dehors des fibres de la branche radiculaire ascendante (fig. 5 à 9).

Le noyau ventral est plus petit que le noyau dorsal, il est de plus constitué par un nombre beaucoup moins considérable de cellules nerveuses.

Il commence à apparaître (fig. 5) en dedans de la branche radiculaire externe du facial, près de l'extrémité inférieure de l'olive supérieure.

On le retrouve sur un nombre assez considérable de coupes (fig. 6, 7 et 8) et se termine (fig. 9) un peu en-dessous de l'extrémité proximale du noyau du nerf facial.

---

(1) Giannuli : *Contribuzione allo studio clinico ed anatomico della meningite sifilitica cerebro-spinale. Rivista sperimentale di freniatria*, 1897, vol. 23, fasc. IV, p. 865.

Il constitue une petite colonne cellulaire placée environ à égale distance entre le noyau dorsal qui est en arrière, l'olive supérieure et l'extrémité proximale du nerf facial qui sont situés en avant.

Ce noyau ventral n'offre guère de limites précises. Les cellules qui le constituent sont petites et leur nombre varie d'une coupe à l'autre.

Dans toutes nos coupes, les cellules constitutives de l'olive supérieure étaient intactes.

Un fait que nous désirons encore faire ressortir, c'est que la section du nerf oculo-moteur externe est suivie du phénomène de chromatolyse dans TOUTES les cellules constitutives du noyau dorsal. Il en résulte que toutes les cellules de ce noyau sont des *cellules radiculaires*. Aucune d'elles ne peut donc envoyer son prolongement cylindraxile dans le faisceau longitudinal postérieur. Les fibres que v. Bechterew décrit comme reliant le noyau du nerf VI au faisceau longitudinal postérieur du côté opposé ne peuvent donc avoir leurs cellules d'origine dans ce noyau, mais doivent être considérées plutôt comme des fibres quittant le faisceau longitudinal pour se *terminer* dans le noyau du nerf oculo-moteur externe.